

Przypadki COVID – 19

Dzięki uprzejmości dr Agnieszki Pomianowskiej i dr Mariusza Furmanka

^Z
Zakładu Radiologii i Diagnostyki Obrazowej CMKP

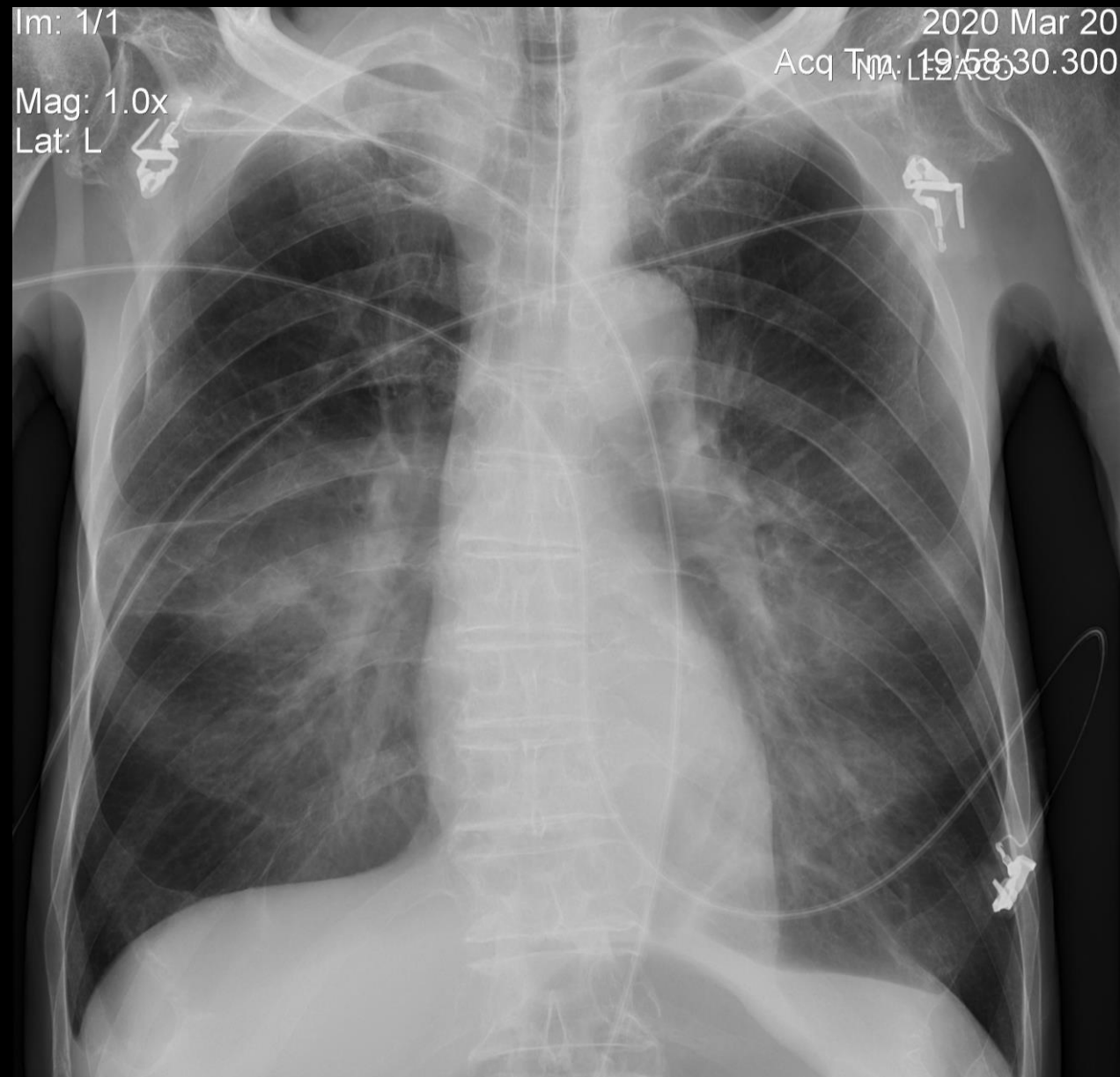
kierownik: prof. Jerze Walecki

opracowanie: dr Joanna Podgórska

Przedstawiamy Państwu zdjęcia RTG i TK płuc u pacjentów z potwierdzonym zakażeniem SARS-CoV-2

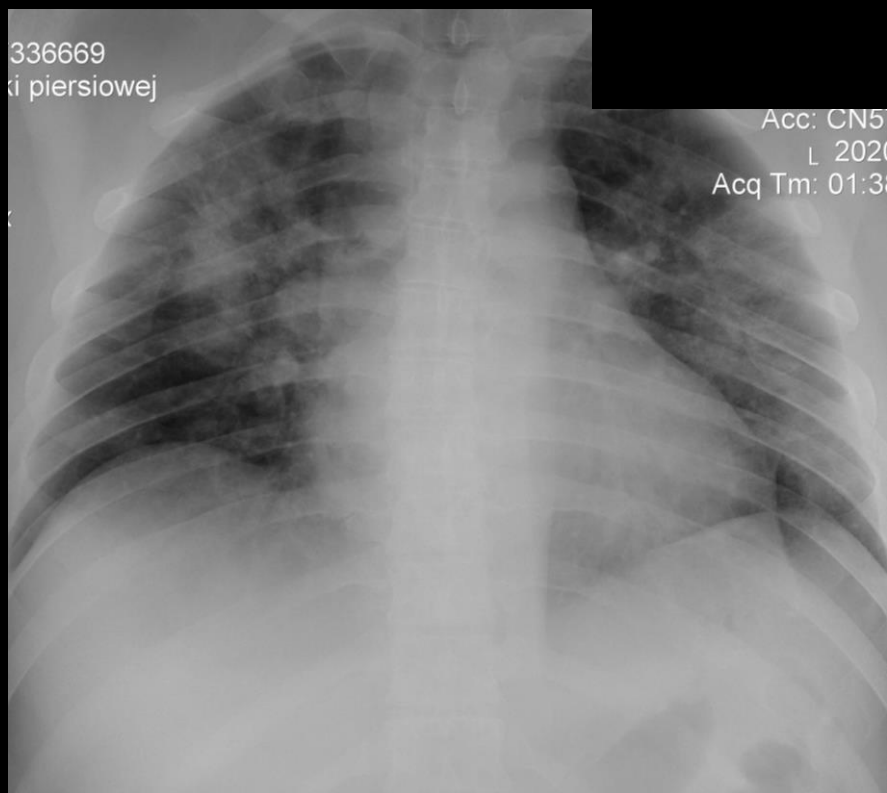
Przypadek 1

- 82 letni mężczyzna
- 7 doba hospitalizacji
- Ciężka niewydolność oddechowa wymagająca OIT

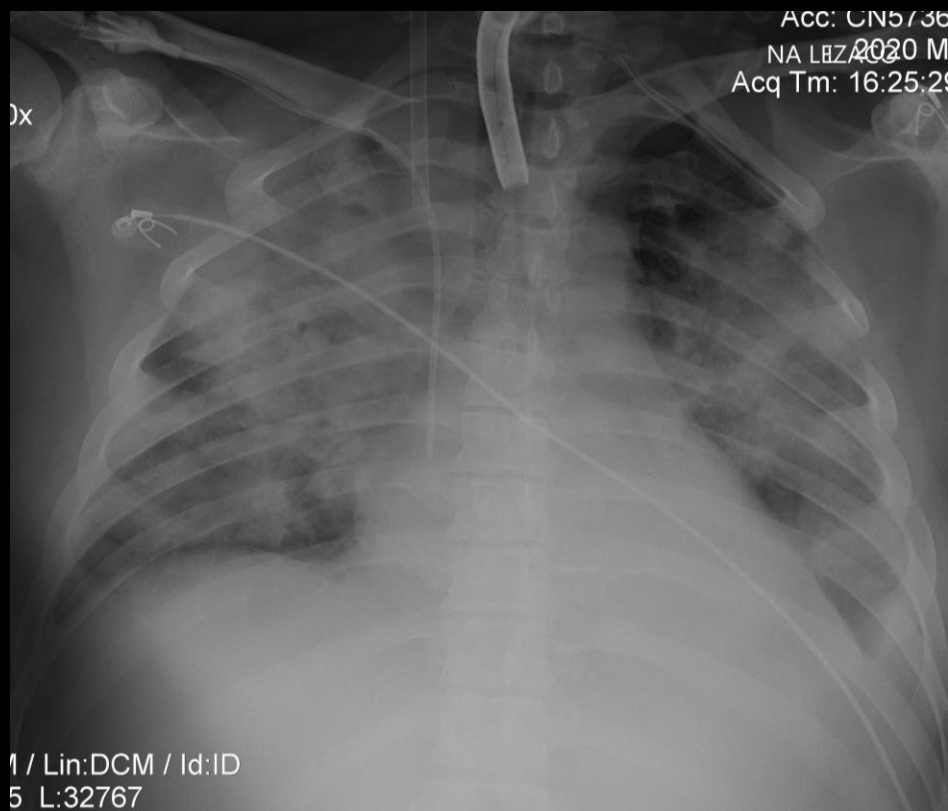


Przypadek 2

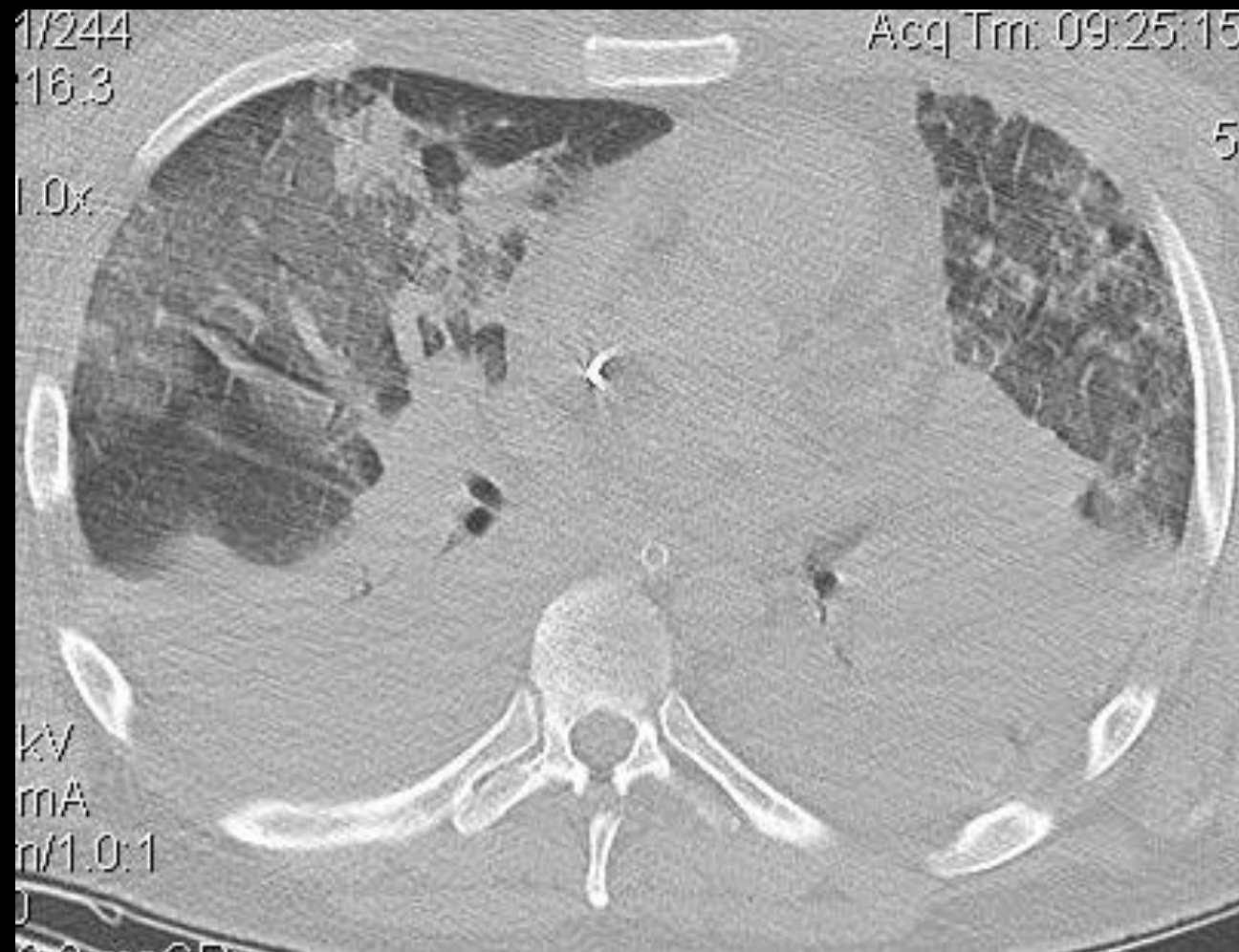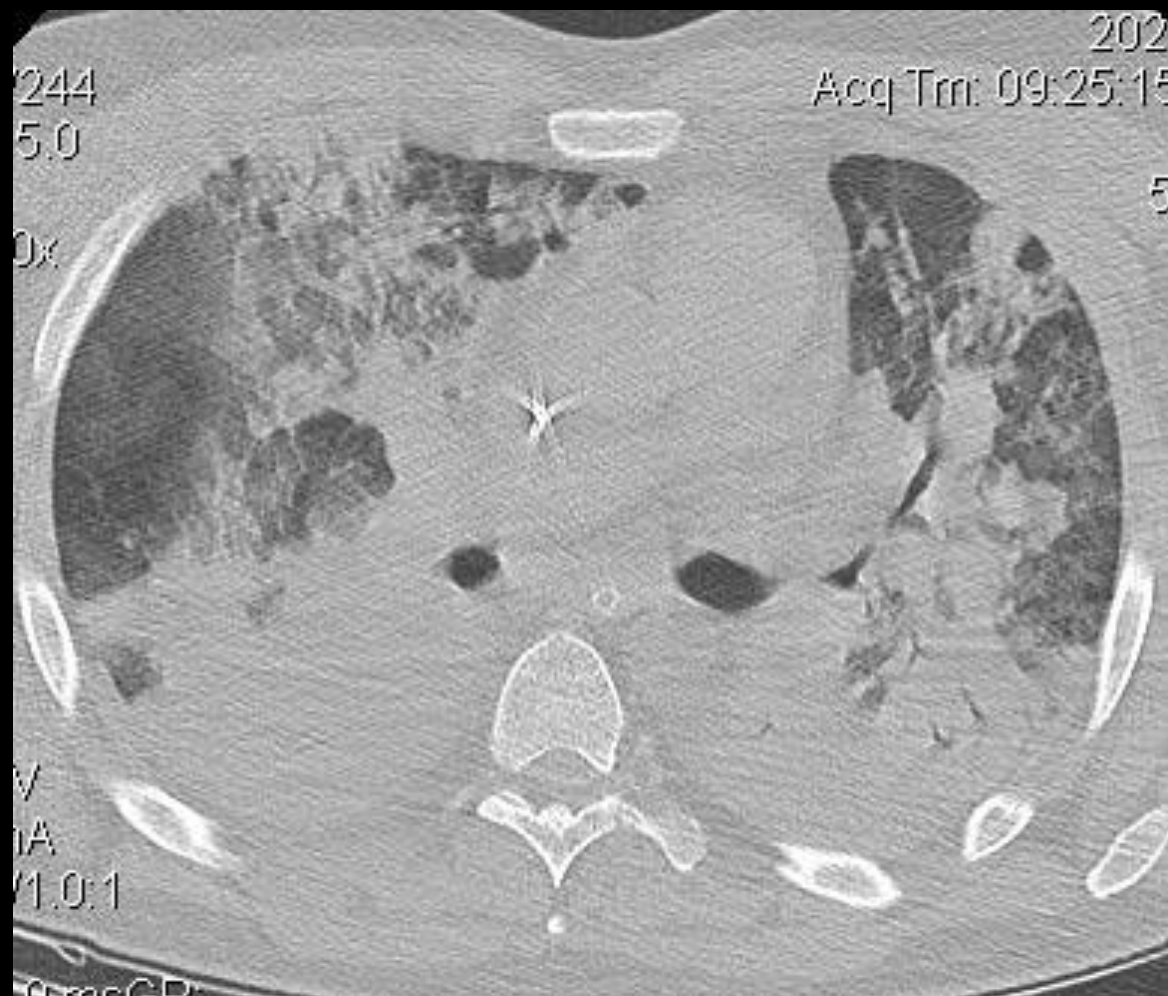- 37 letni mężczyzna
- Objawy: kaszel, duszność, gorączka od 13.03
- Postępująca, ciężka niewydolność oddechowa wymagająca OIT



18.03.2020



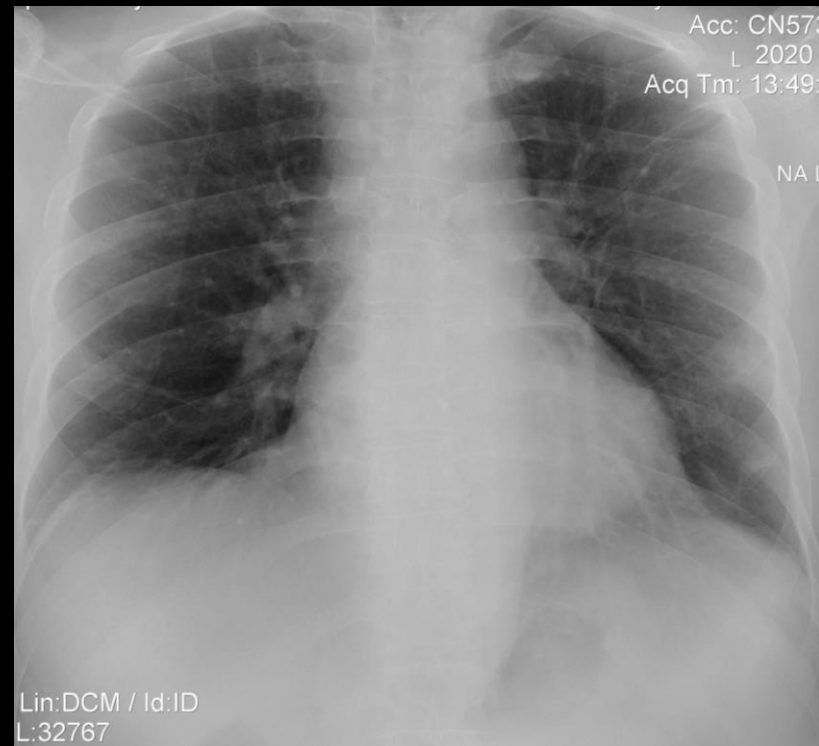
23.03.2020



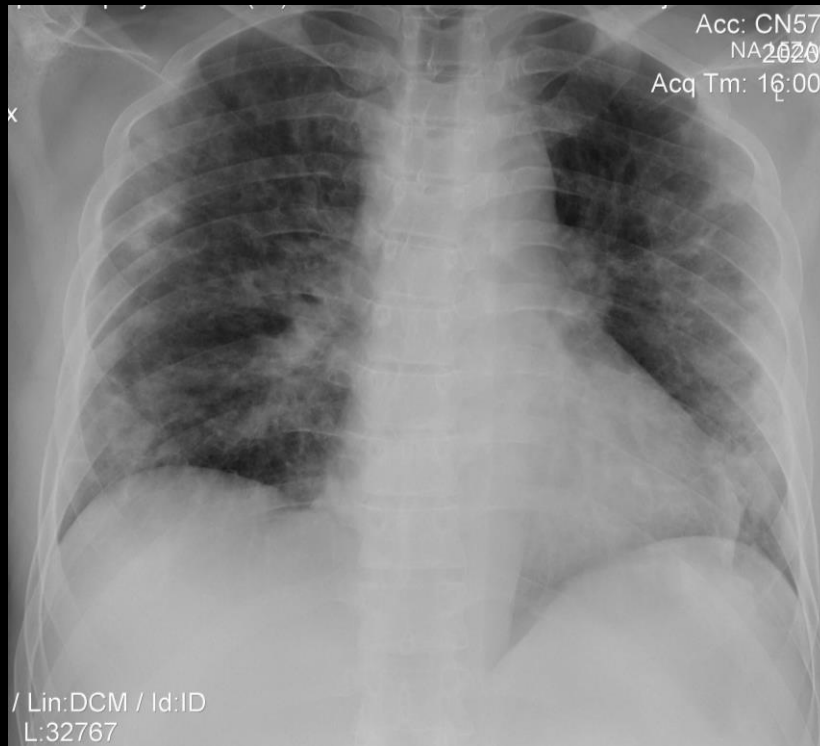
23.03.2020

Przypadek 3

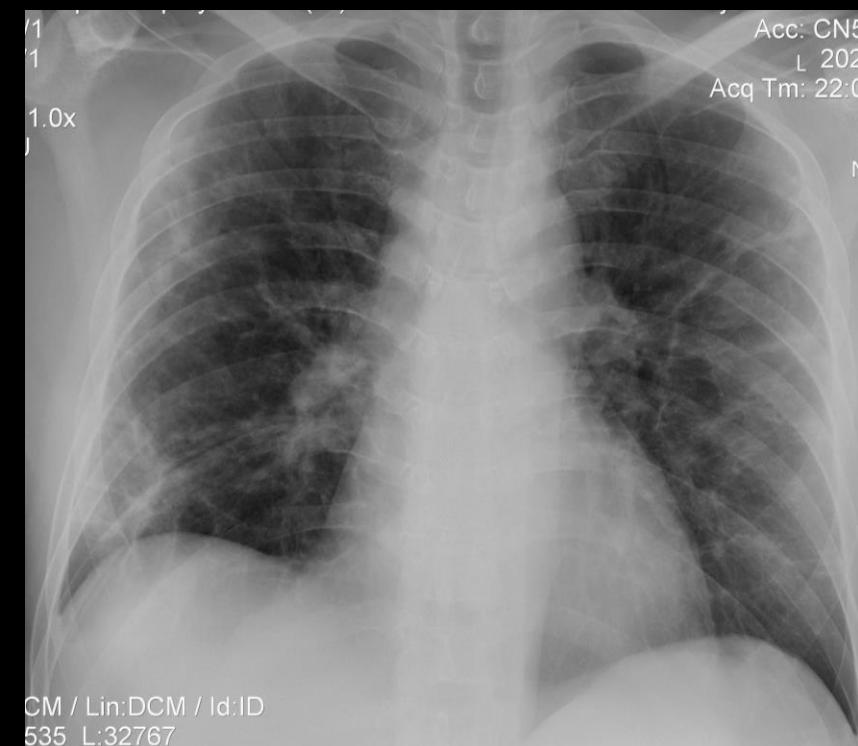
- 51 letni mężczyzna
- Objawy: grypopodobne od 13.03, bez duszności
- Przyjęty w stanie średnim, leczony z poprawą
- Ewolucja zmian w kolejnych badaniach rtg:



17.03.2020



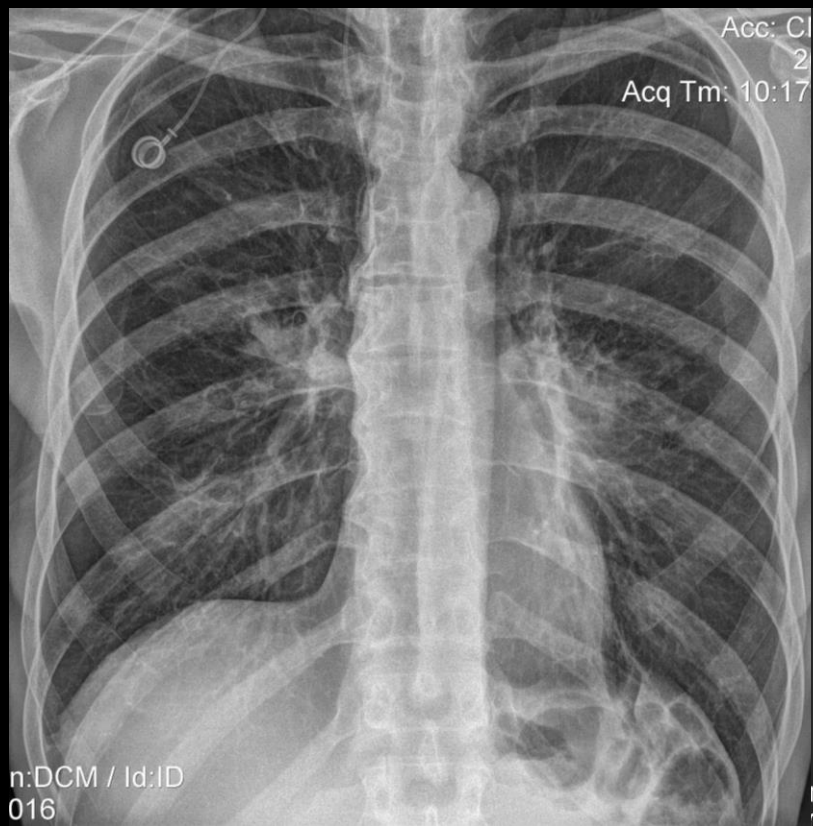
23.03.2020



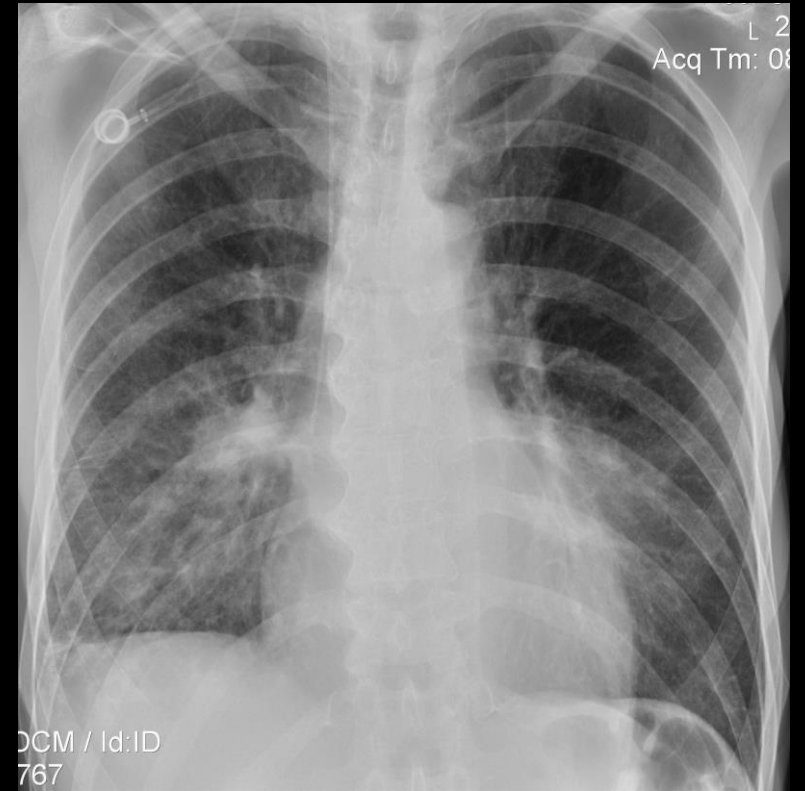
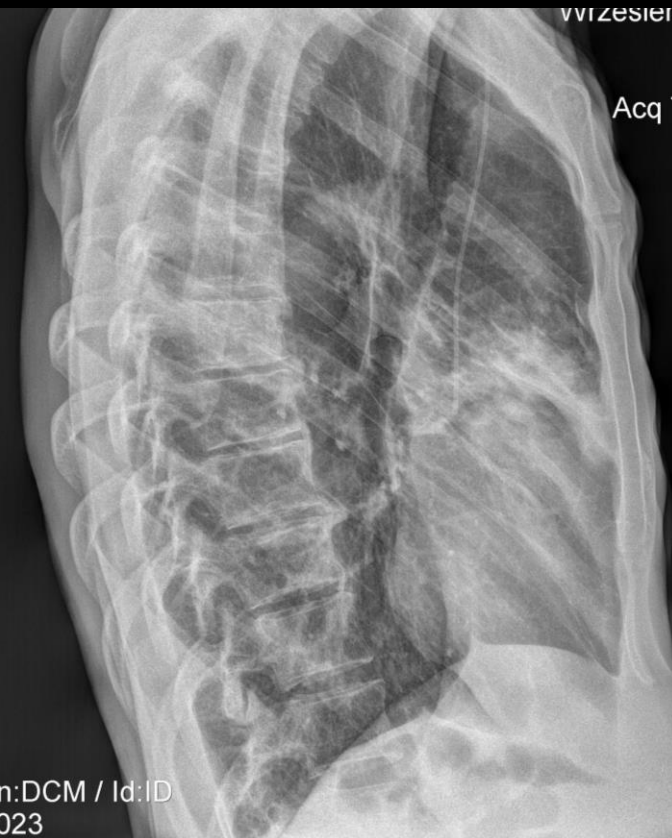24.03.2020 – kliniczna poprawa

Przypadek 4

- 67 letni mężczyzna
- Stan dobry



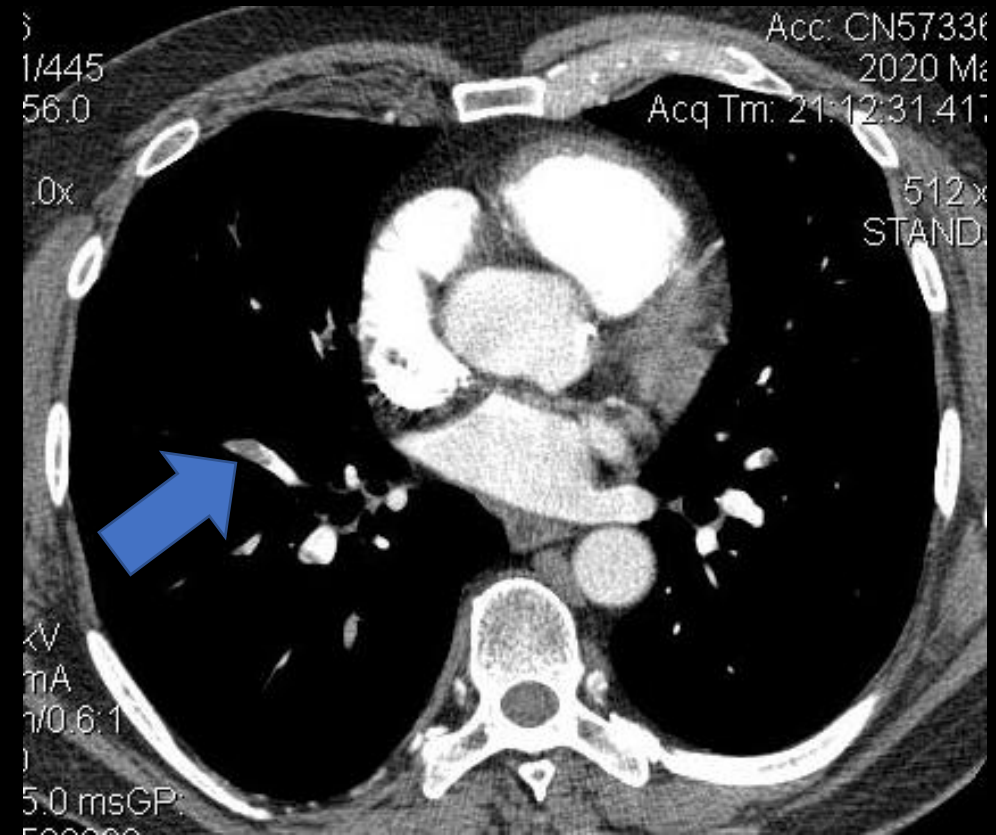
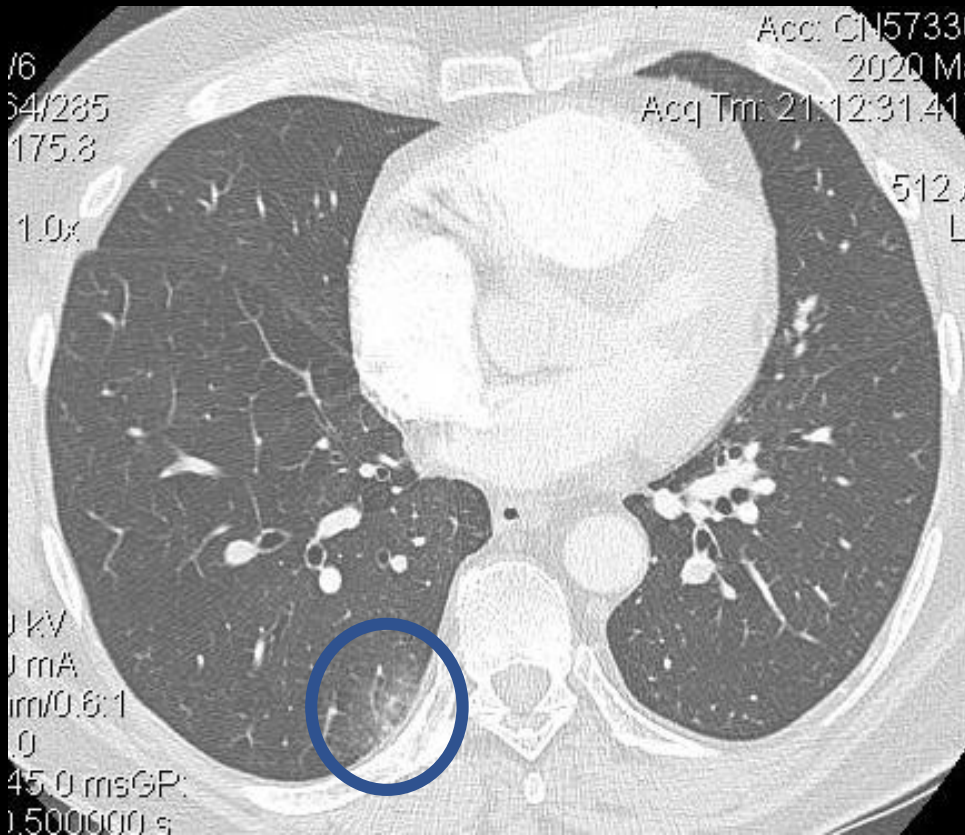
19.03.2020



26.03.2020

Przypadek 5

- 60 letni mężczyzna
- Zastabnięcie po locie samolotem → badanie wykonano z powodu podejrzenia zatorowości płucnej
Stan dobry, **bez objawów ze strony układu oddechowego**
Badanie TK wykazało obecność materiału zatorowego w tętnicach płucnych ale też zmiany śródmiąższowe w obwodowych częściach płuc.
Wykonano test w kierunku wirusa **SARS-CoV-2 – wynik dodatni**



Przypadek 6

- 50 letnia kobieta
- Objawy infekcji po powrocie z Włoch, stan średni, wymagający tlenoterapii

