OBRAZOWANIE KLATKI PIERSIOWEJ W INFEKCJI COVID-19

Instrukcje dla Radiologów Brytyjskiego Towarzystwa Obrazowania Klatki Piersiowej

Wersja 2

16 marca 2020

Tłumaczenie na język polski Lek. B. Giżycka

Zakład Diagnostyki Obrazowej

Szpital Zakaźny Megrez



INFORMACJE OGÓLNE COVID-19

- Pierwsze przypadki Wuhan
  Chiny
  Grudzień 2019

- Nagła fala zakażeń Północne
  Włochy
  Luty 2020

- Pierwszy przypadek UK
  Luty 2020

- Pierwszy przypadek Polska
  Marzec 2020 (dopis tłumacza)

- WHO ogłasza pandemię
  Marzec 2020

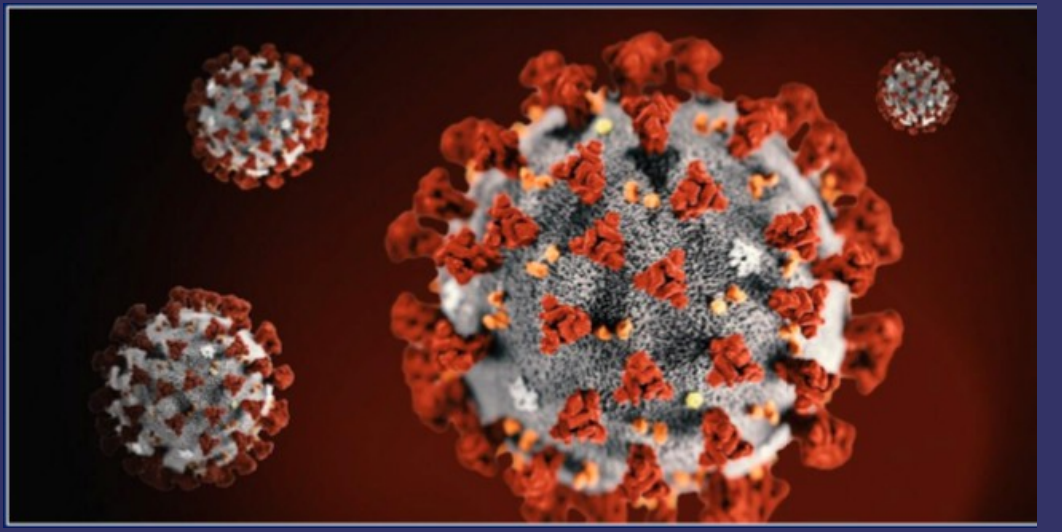

PCR

- Wymaz z gardła

- Przy wzroście zapotrzebowania czas oczekiwania na wynik może się wydłużyć

- Chiny- po wyczerpaniu zestawów PCR zastosowano badanie TK jako główne narzędzie diagnostyczne

- Czułość PCR wynosi 60-70%, początkowo możliwe są wyniki fałszywie ujemne

- Powtarzanie badań- prowadzi do dalszych opóźnień uzyskania wyników

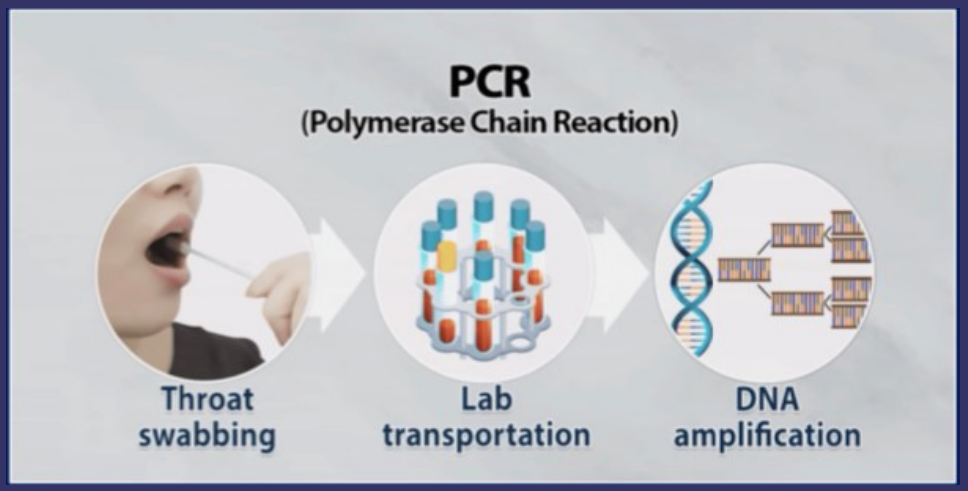



Protokoły w Zakładach Diagnostyki

Powinno się ustalić standardowe procedury postępowania dopasowane do warunków lokalnych dotyczące:

- Zminimalizowania ryzyka dla personelu
- Kontroli zakażeń
- Przenośnego aparatu RTG
- Standardowego aparatu RTG
- Transportu pacjenta do i z Zakładu Diagnostyki
- Badań TK i dogłębnego czyszczenia



SKIEROWANIE NA BADANIE OBRAZOWE

<u>Na skierowaniu na badanie obrazowe muszą znajdować się odpowiednie informacje</u>

Zakłady powinny współpracować z klinicystami w celu zapewnienia odpowiednich informacji klinicznych dot. pacjentów kierowanych na badania

- Podejrzenie COVID-19
- Ryzyko zakażenia- determinuje jak, gdzie i kiedy pacjent będzie badany
- Podwyższone WCC/limfopenia – zwykle obecne u pacjentów z COVID-19
- CRP- nietypowy dla infekcji COVID-19 jest prawidłowy poziom CRP
- Istotny wywiad w kierunku chorób układu oddechowego
- Wywiad w kierunku nikotynizmu



Obrazowanie

- Badanie TK nie służy do diagnozowania COVID-19, chyba że mamy do czynienia z pacjentem w ciężkim stanie lub sytuacją niedostępności testów PCR

- Obrazowanie (RTG i TK) może pomóc w określeniu indywidualnego postępowania z pacjentem, ocenie powikłań lub poszukiwaniu alternatywnej diagnozy

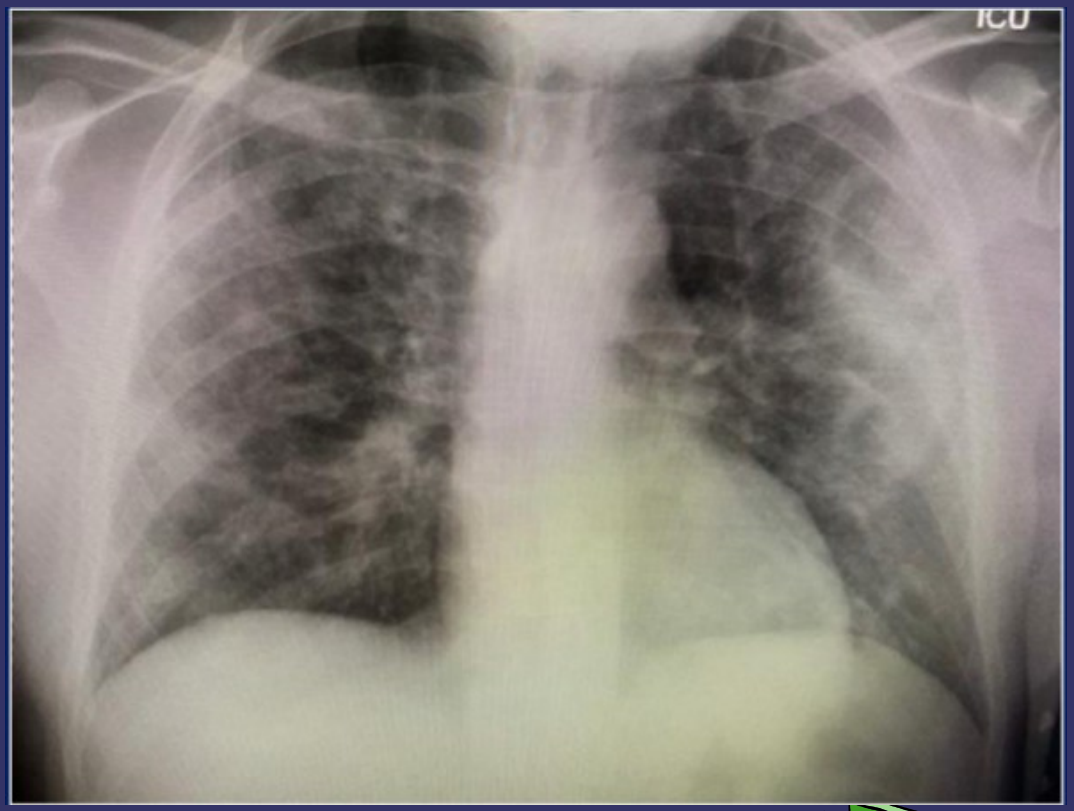



Algorytm diagnostyczny u chorych podejrzanych o COVID-19

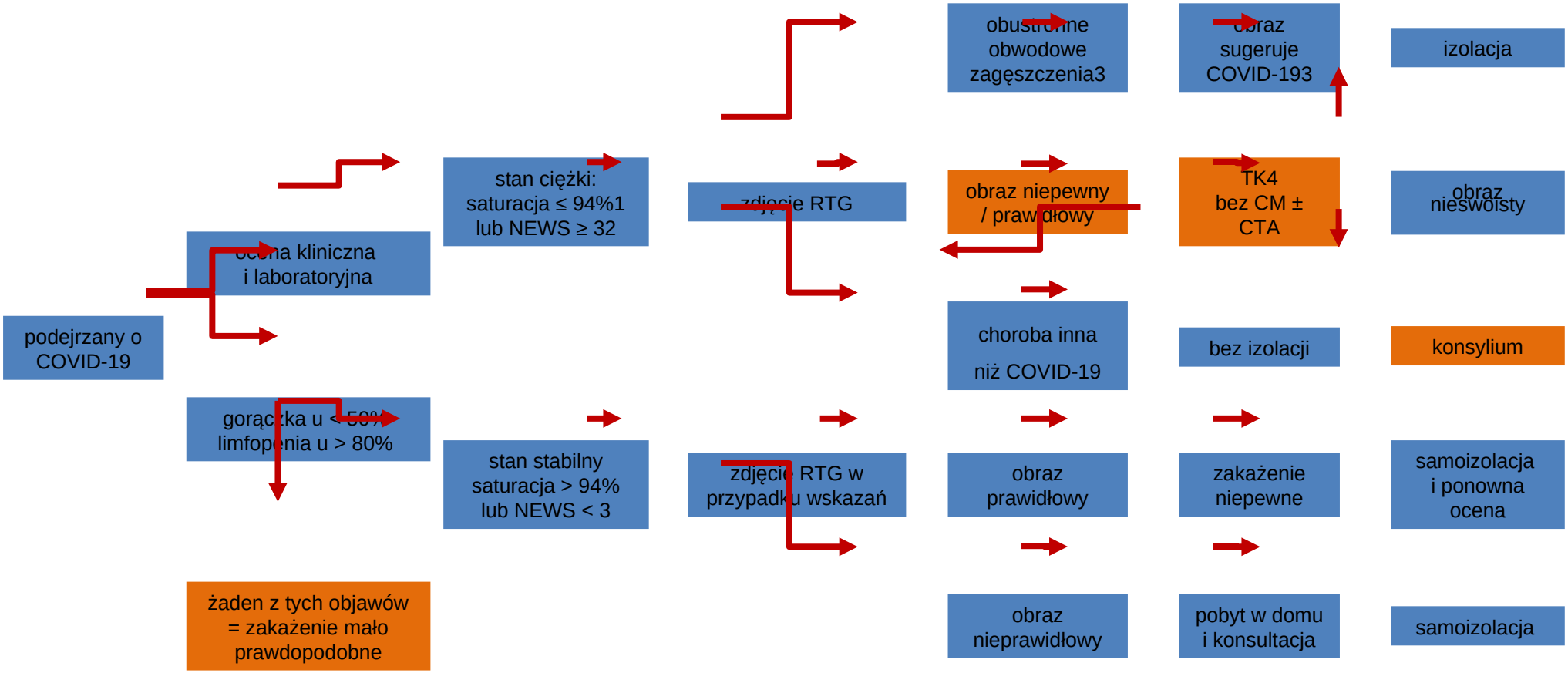

1 w przypadku POChP saturacja < 90%
2 National Early Warning Score (NEWS) – skala uwzględniająca częstość oddechu, saturację, konieczność tlenoterapii, skurczowe ciśnienie krwi, tętno, poziom przytomności i temperaturę; kalkulator dostępny pod adresem: https://www.mdcalc.com/national-early-warning-score-news
3 na tym etapie możliwe jest podejrzenie COVID-19 u chorych pierwotnie niepodejrzanych; w takim przypadku konieczna jest ponowna analiza możliwości zakażenia
4 wskazana jest kwantyfikacja zmian jako łagodne / umiarkowane / nasilone

Obrazy TK

Wnioski	Opis
Klasyczny COVID-19 (100% prawdopodobieństwo COVID)	Dominujące zajęcie dolnych płatów, dominująca lokalizacja obwodowa, mnogie, obustronne* ogniska mlecznej szyby (GGO) +/- • Obraz kostki brukowej (crazy-paving) • Obwodowe zagęszczenia (konsolidacje)** • Bronchogram powietrzny • Objaw odwróconego „halo”/okołozrazikowy**
Prawdopodobny COVID-19 (71-99% prawdopodobieństwo COVID)	• Dominujące zajęcie dolnych płatów oraz mieszana lokalizacja zagęszczeń- obwodowa i okołooskrzelowa • Objaw odwróconego „halo”/okołozrazikowy** • GGO znikome
Obraz nieokreślony (<70% prawdopodobieństwo COVID	• Obrazy nie spełniające kryteriów klasycznego, prawdopodobnego lub non-COVID • Obraz odpowiada powyższym, ale kontekst kliniczny jest niezgodny lub sugeruje obecność alternatywnej diagnozy (tzn. choroby śródmiąższowej płuc w przebiegu choroby tkanki łącznej)
Non-COVID (70% prawdopodobieństwo diagnozy alternatywnej)	• Płatowe zapalenie płuc • Infekcja z obecnością jam • Obraz pączkującego drzewa/guzki centrolobularne • Limfadenopatia, płyn w opłucnej • Zwłóknienie płuc



*>1 zmiana, ale nadal może być jednostronnie; zwykle, ale nie zawsze obustronnie
**np. obraz organizującego się zapalenia płuc

PRZYKŁADY

- Pokazane przypadki dotyczą aktualnie wykonywanych badań w UK
- Zauważ, że podejrzenie kliniczne jest NADRZĘDNE
- Bez klinicznego podejrzenia badanie radiologiczne jest niespecyficzne i może wskazywać na szereg innych procesów



Klasyczny COVID-19
Obraz kostki brukowej i zagęszczenia (konsolidacje)

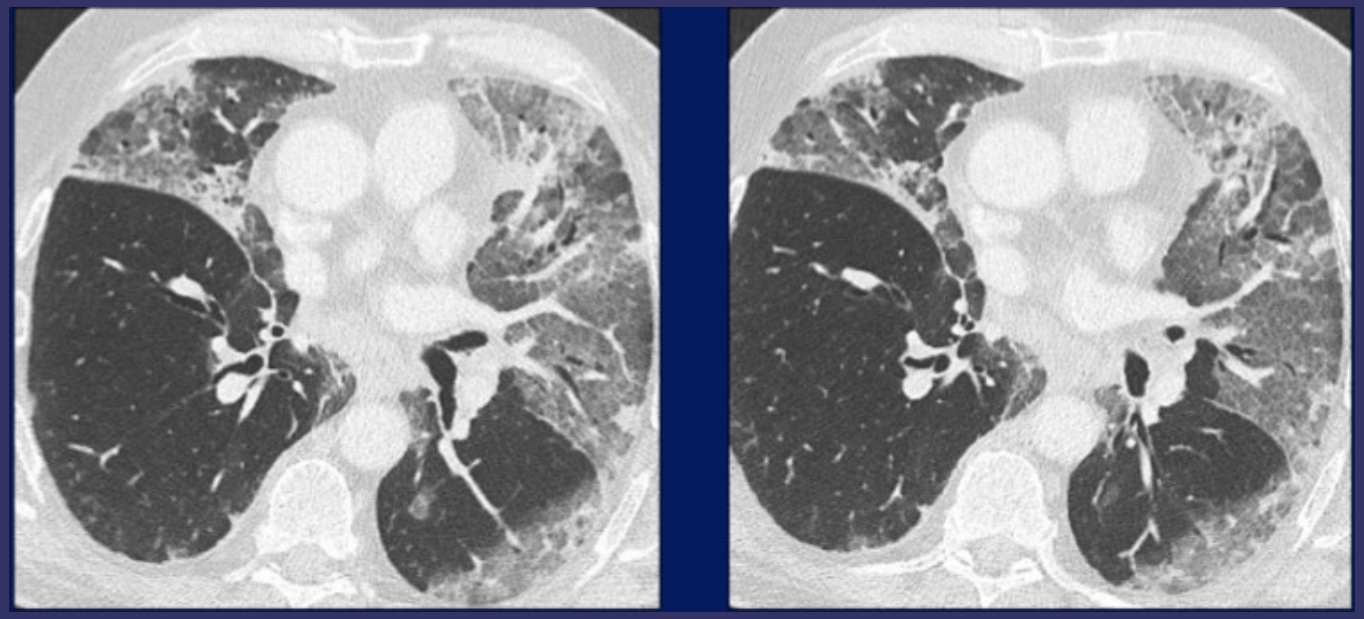

Klasyczny COVID-19
Mleczna szyba (GGO), odwrócone 'halo' i zag. okołozrazikowe

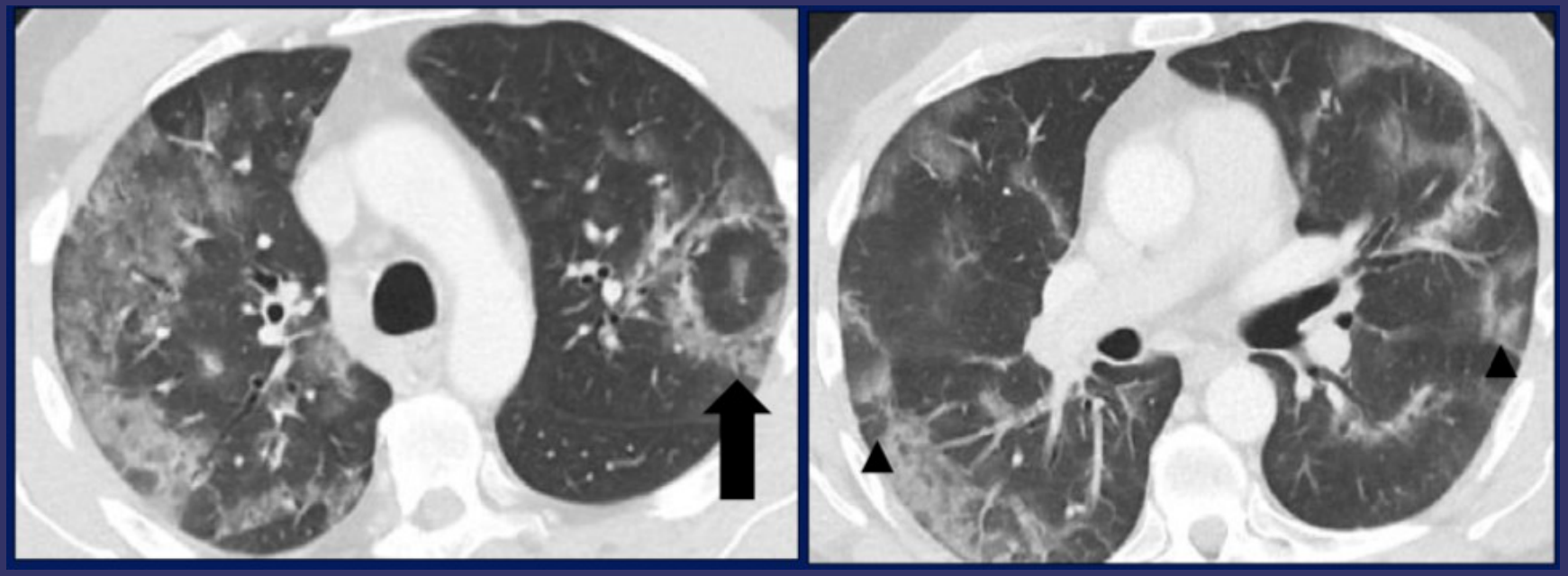

Odwrócone 'halo' (strzałka) i zagęszczenia okołozrazikowe (groty strzałek) są objawami organizującego się zapalenia płuc

Organizujące się zapalenie płuc

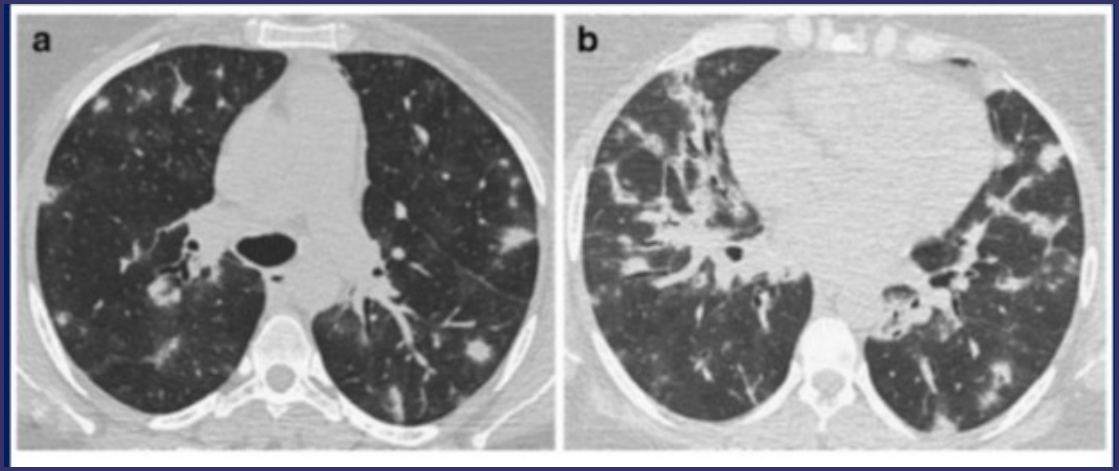

Okołooskrzelowe zagęszczenia i nieregularne guzki

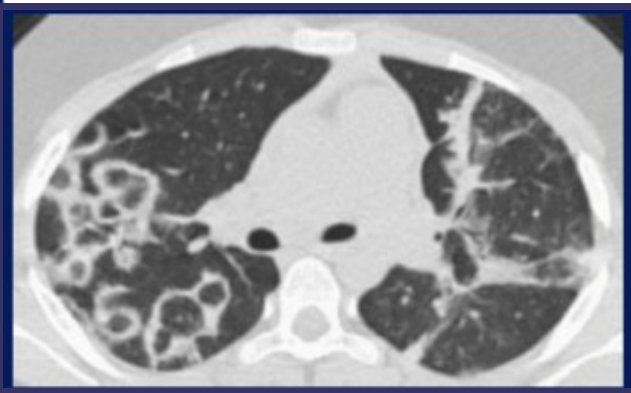

Odwrócone 'halo'

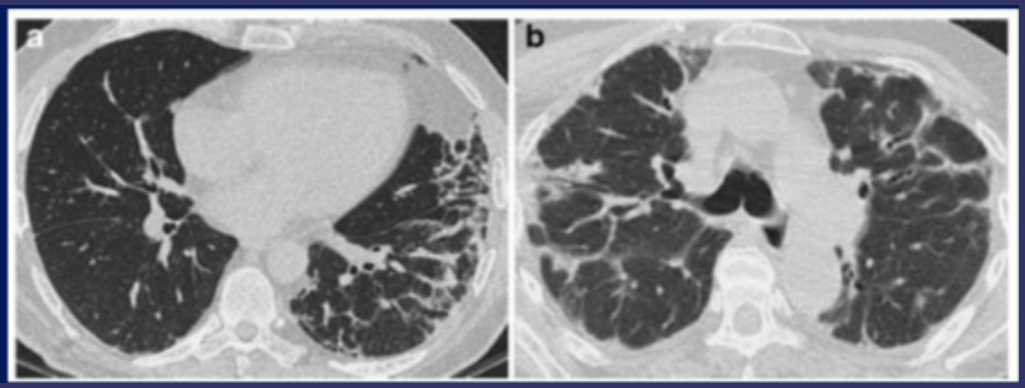

Okołozrazikowe zagęszczenia 'rozmyte arkady'



Prawdopodobny COVID-19

Okołooskrzelowe guzkowate zagęszczenia organizującego się zapalenia płuc, bronchogram powietrzny, ale brak mlecznej szyby

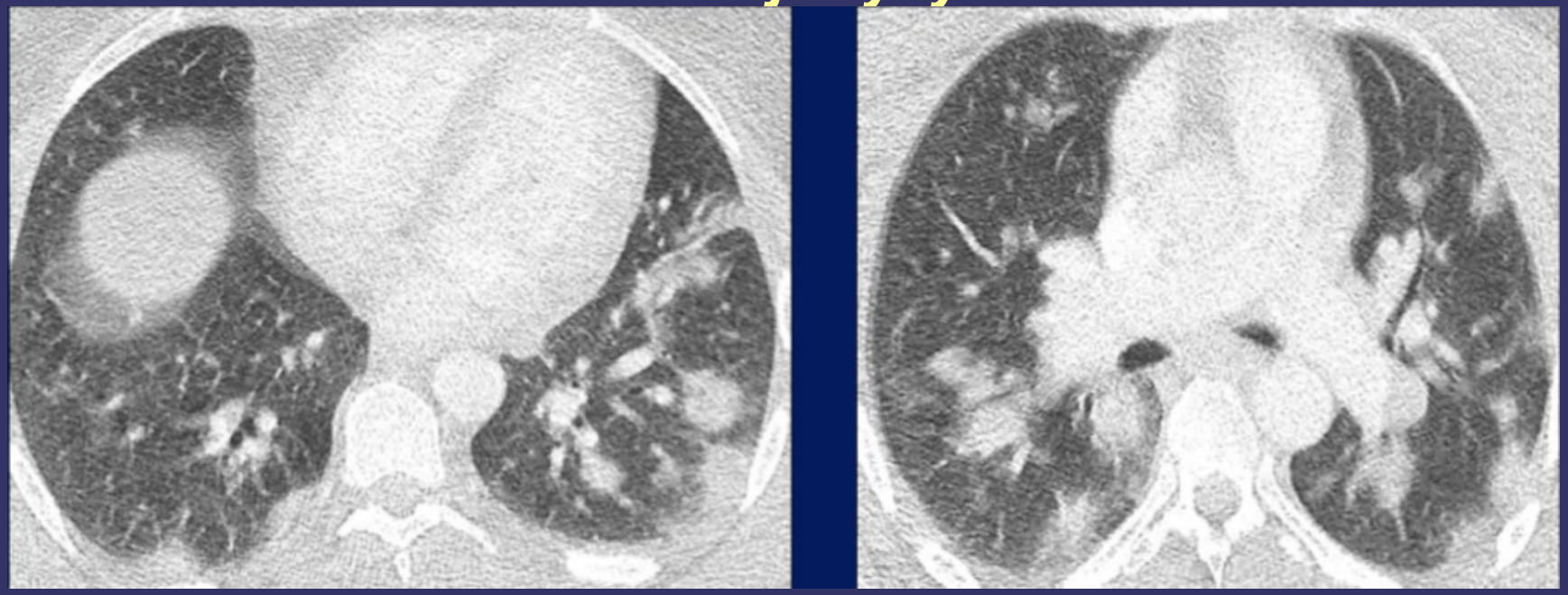

Obraz nieokreślony
Podejrzenie mlecznej szyby? Obraz niejednoznaczny (trudna interpretacja w badaniu po CM)

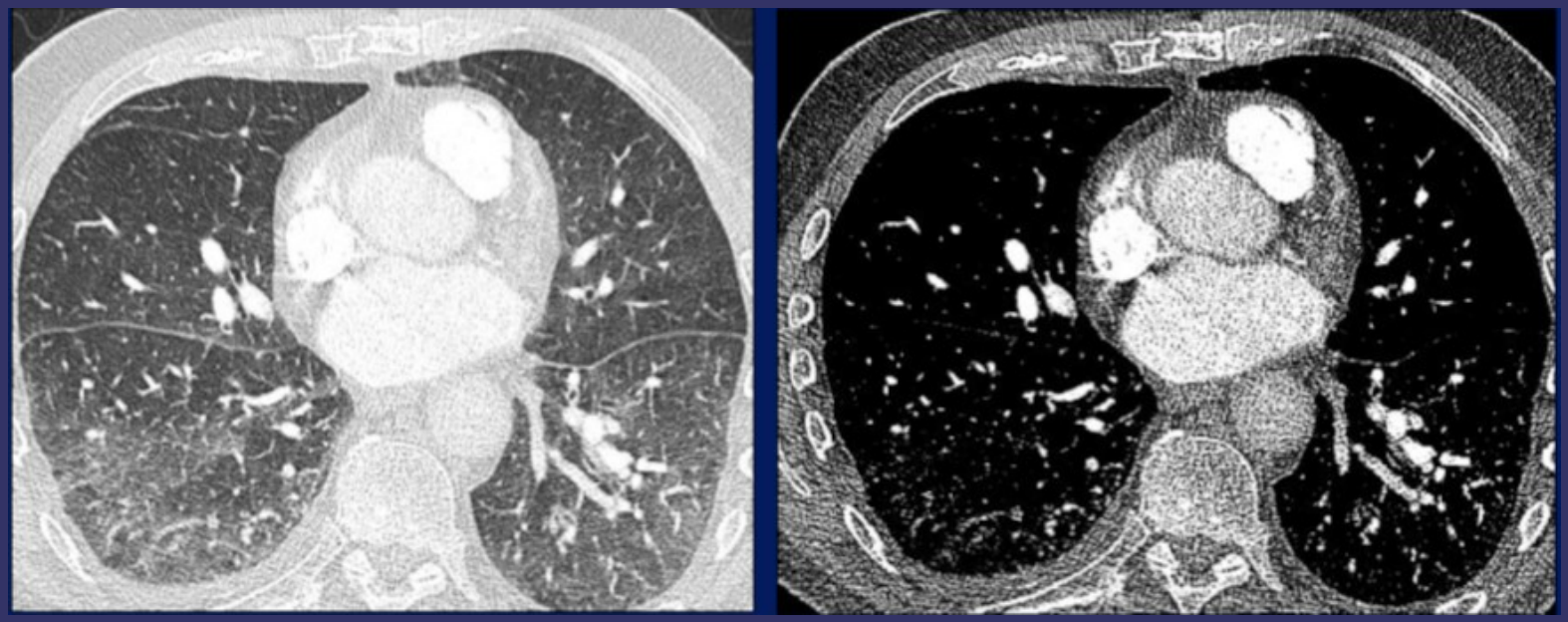

Wymaga podejścia kliniczno-radiologicznego. Gorączka, podwyższone CRP i zwłaszcza limfopenia mogą wskazywać na COVID-19



Komentarz tłumacza: slajd w języku angielskim nie jest do końca jasny. Zastosowano tłumaczenie dosłowne

NON-COVID-19

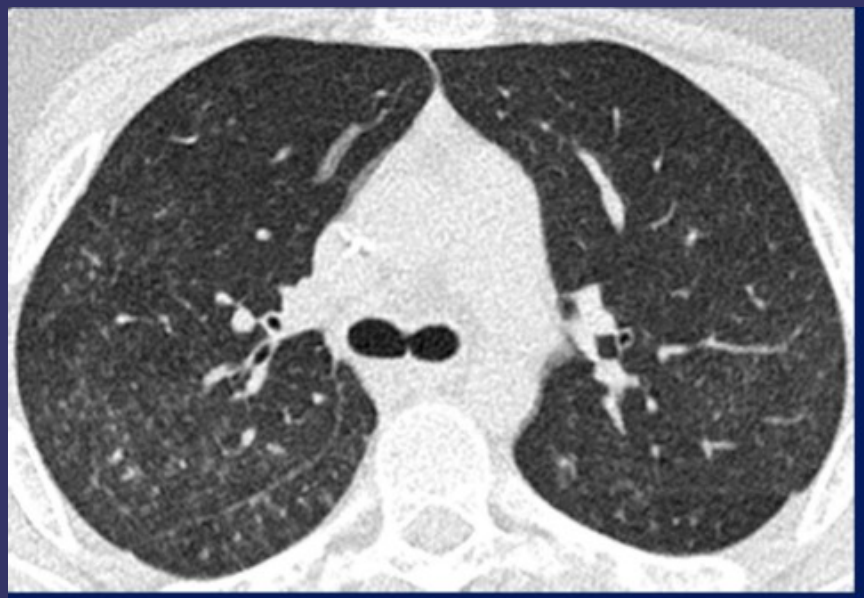

0,6mm recon płucny

8mm MIP recon płucny

Chłoniak Burkitta, pancytopenia, 5-dniowa gorączka z biegunką.
Obraz pączkującego drzewa (użyteczne obrazy MIP) – COVID ujemny (wyjściowy wymaz)

Zmiany w czasie

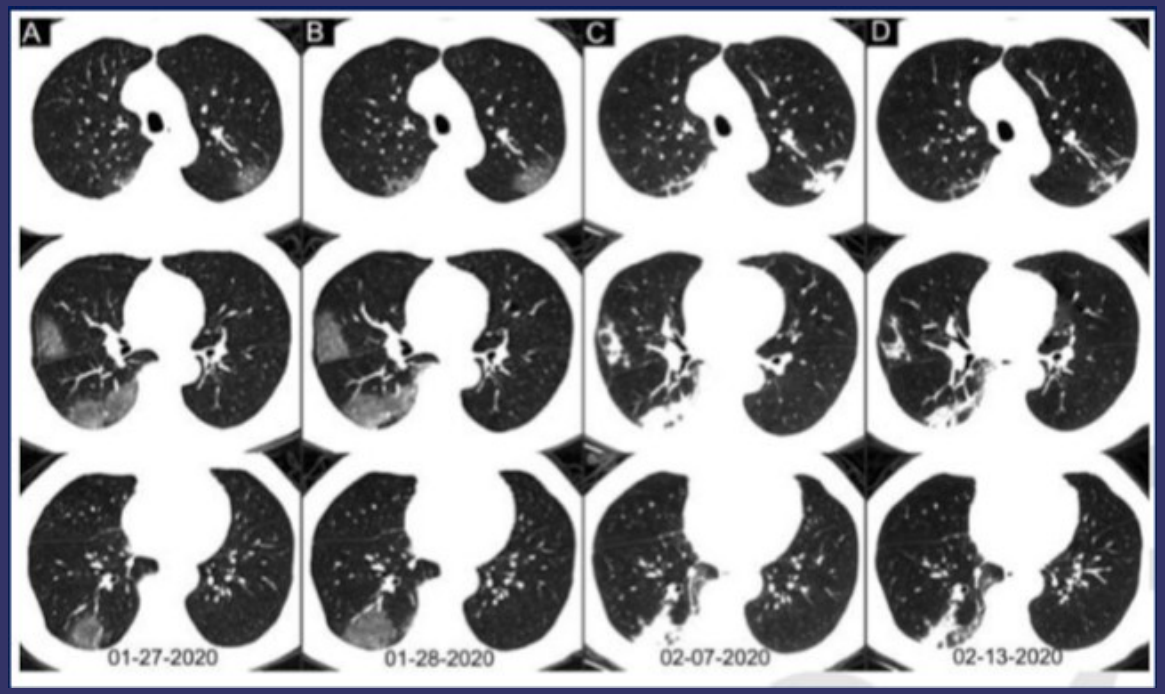

Badanie TK klp 62-letniego mężczyzny z gorączką od 2 tygodni, dusznością od 1 dnia. Ujemny wynik RT-PCR w kierunku SARS-CoV-2 w próbkach pobranych 03.02 i 11.02.2020. (kolumna A) w badaniu TK obustronne mnogie ogniska mlecznej szyby (kolumna B) powiększenie ognisk mlecznej szyby (kolumna C) progresja choroby z zagęszczeń mlecznej szyby do zagęszczeń organizującego się zapalenia (kolumna D) częściowa absorpcja organizujących się zagęszczeń

Ai et al. Radiology. 2020 Feb 26:200642. doi:

10.1148/radiol.2020200642.



Kategoryzacja RTG

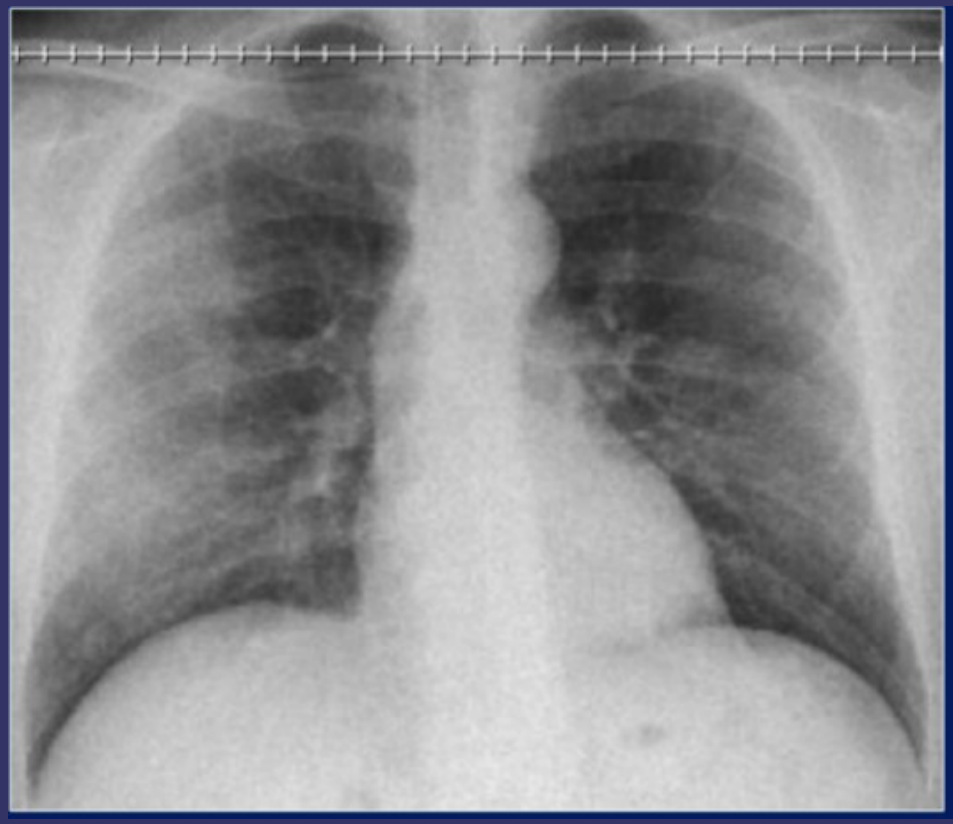

Klasyczny obraz
Obustronne obwodowe
zajęcie przestrzeni powietrznej płuc

Nieokreślony obraz
Badanie o obniżonej jakości i
wartości diagnostycznej



Klasyczny COVID-19

- Obwodowe zagęszczenia mlecznej szyby
- Obraz brukowanej kostki może być obecny
- Organizujące się zapalenie płuc

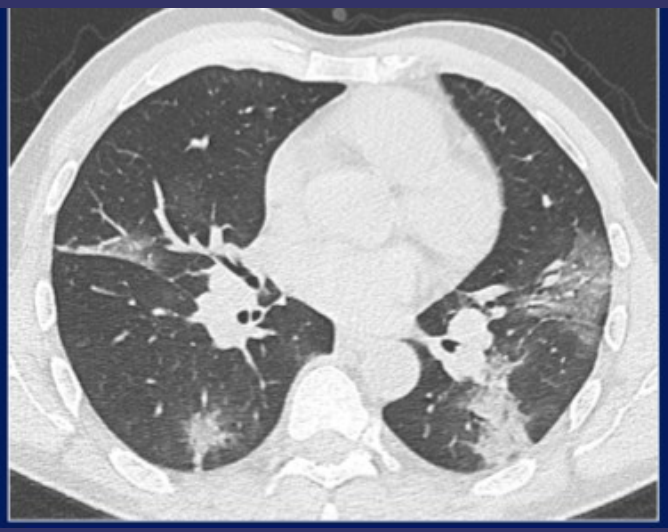

Obraz nieokreślony

- Zmiany typu mlecznej szyby/plamiste/nieobwodowe
- Włóknienie z mleczną szybą
- zmiany o różnym obrazie (złożonym)

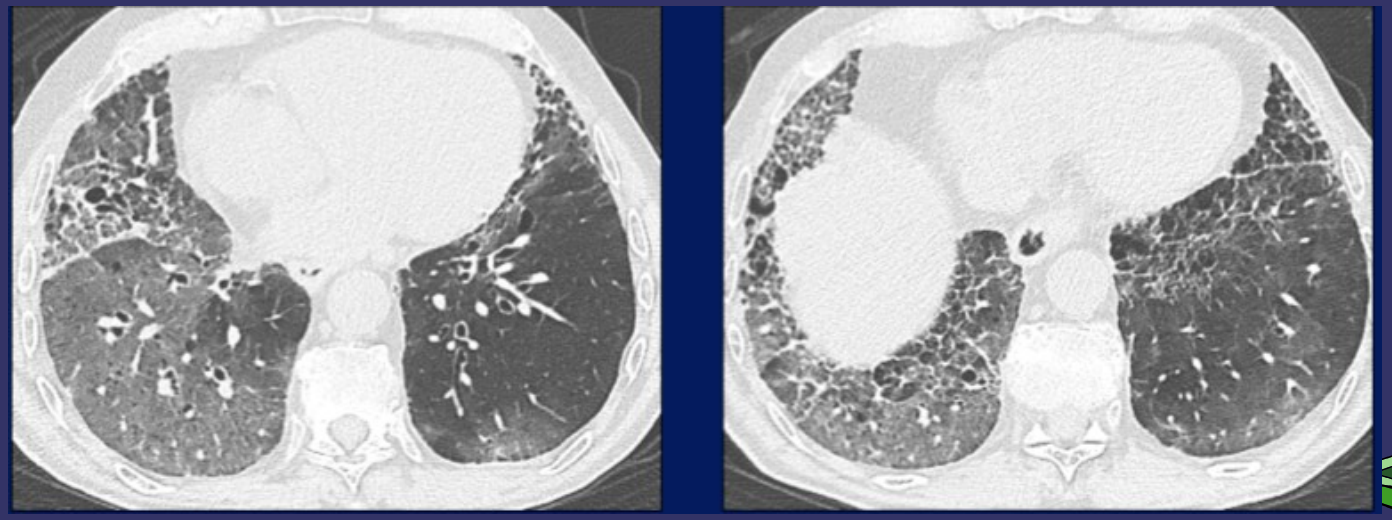

Non-COVID-19

Następujące obrazy są nietypowe dla infekcji COVID-19:

- Płatowe zapalenie
- Zapalenie z obecnością jam
- Zmiany o obrazie pączkującego drzewa
- Płyn w opłucnej

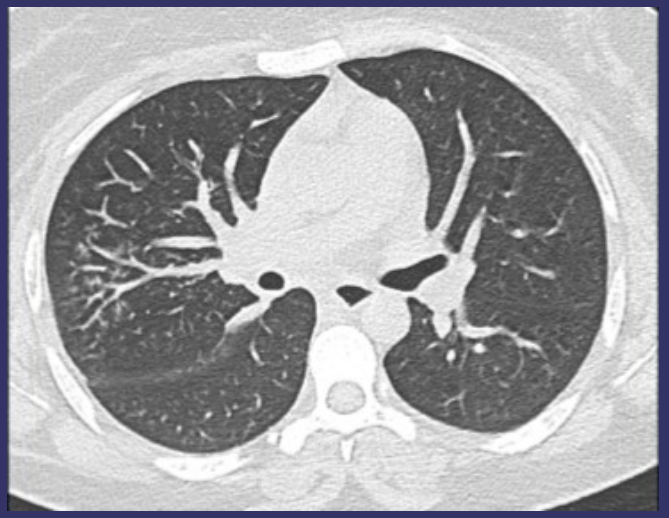

Różnicowanie w przypadku obecności zmian rozedmowych lub śródmiąższowej choroby płuc w wywiadzie może być utrudnione



Prawidłowy obraz miąższu płucnego

Należy pamiętać, że we wczesnej fazie infekcji COVID-19 obraz TK może być prawidłowy

Obraz TK – radiologiczne zaawansowanie zmian

Radiologia	Zmiany w miąższu płucnym	Stopień zaawansowania
Klasyczny/Prawdopodobny /Nieokreślony	Do 3 zmian ogniskowych max. wymiaru 3 cm	Łagodny
	Więcej niż 3 ogniska lub max. wymiar >3cm	Umiarkowany/Ciężki*

*Różnica pomiędzy umiarkowanym a ciężkim jest subiektywna i prawdopodobnie będzie zależała od opisującego.
Podział należy stosować w połączeniu z danymi klinicznymi



Obraz TK - radiologiczne zaawansowanie zmian

Radiologia w podejrzeniu COVID-19		Stopień zaawansowania
Tylko zagęszczenia mlecznej szyby	Do 3 ognisk max. wymiaru <3 cm	Łagodny
Tylko zagęszczenia mlecznej szyby	Więcej niż 3 ogniska lub max. wymiar >3cm	Umiarkowany/Ciężki*
Obraz mieszany- mleczna szyba i wczesne konsolidacje		Umiarkowany/Ciężki*
Rozsiane zagęszczenia mlecznej szyby lub konsolidacje z zaburzeniem struktury miąższu płucnego		Ciężki

*Różnica pomiędzy umiarkowanym/, a ciężkim jest subiektywna i prawdopodobnie będzie zależała od opisującego.
Podział należy stosować w połączeniu z danymi klinicznymi



BSTI: Opis TK klatki piersiowej: COVID-19

Przewlekłe zmiany w miąższu płucnego:

- rozedma: brak/łagodna/umiarkowana/zaawansowana
- włóknienie: brak/łagodne/umiarkowane/zaawansowane

Zmiany w miąższu płucnym:

- Prawidłowy obraz miąższu płucnego
- Klasyczny/Prawdopodobny COVID-19
  Dominujący obraz: zmiany obustronne, głównie u podstawy. Mleczna szyba/ Kostka brukowa / Obwodowe konsolidacje / Odwrócone 'halo' / zagęszczenia okołozrazikowe
- Obraz nieokreślony
  Nie odpowiada klasycznemu COVID-19 lub Non-COVID-19 lub kontekstowi klinicznemu
  Mleczna szyba o lok. Innej niż obwodowa/ Złożony obraz/ jednostronne zmiany /inne
- Non-COVID-19
  Płatowe zapalenie płuc/ Jamy/ Obraz pączkującego drzewa/ Guzki centrolobularne/Limfadenopatia/ Płyn w opłucnej
  Inne obrazy

Lokalizacja zmian:

Płaty: górne środkowy dolne Zmiany rozsiane
Centralne 2/3 Obwodowe 1/3
Okołooskrzelowa

Inne zmiany:

Wnioski:

1. Obraz prawidłowy: wskazane porównanie z RT-PCR, obraz może być prawidłowy we wczesnej fazie choroby
2. Klasyczny/Prawdopodobny COVID-19
   Zaawansowanie zmian w TK:
   Łagodne: (tylko GGO, 3 lub mniej ognisk i <3 cm)
   Umiarkowane/Ciężkie (tylko GGO, >3 ogniska lub >3cm, konsolidacje, zaburzenie architektoniki miąższu)
3. Obraz nieokreślony
   Zaawansowanie zmian w TK:
   Łagodne: (3 lub mniej ognisk i <3 cm)
   Umiarkowane/Ciężkie (>3 ogniska lub >3cm)
4. Non-COVID-19: do korelacji z RT-PCR



BSTI COVID-19 Opis RTG klatki piersiowej

Opis badania:

- Bez zmian, COVID-19 niewykluczony, wskazana korelacja z RT-PCR
- Klasyczny/Prawdopodobny COVID-19, Mnogie obustronne zagęszczenia o lokalizacji obwodowej z przewagą w polach/płatach dolnych (>>jednostronne)
- Obraz nieokreślony, nie odpowiada Klasycznemu i Non-COVID-19
- Non-COVID-19
  Odma/Płatowe zapalenie płuc/Płyn w opłucnej/Obrzęk płuc
  Inne

Zaawansowanie zmian radiologicznych: łagodne/umiarkowane/ciężkie

Inne zmiany:



Scenariusze do rozpatrzenia

- Przypadkowe lub nieprzewidziane zmiany na zdjęciach RTG klatki piersiowej. Technicy powinni dostać jasne instrukcje z kim się kontaktować i co zrobić dalej w tej sytuacji.
- Postępowanie z nieprzewidzianymi zmianami w TK np. nieprawidłowy obraz miąższu płucnego w badaniu TK brzucha i miednicy
- Polityka kadrowa: zapewnienie obsady pracowniczej w gotowości na telefon w przypadku nieobecności pracowników



Baza przypadków (UK)

- Zgłoś przypadek
  https://bit.ly/BSTICovid19_Database
- Materiały do nauki
  https://bit.ly/BSTICOVID19_Teaching_Library
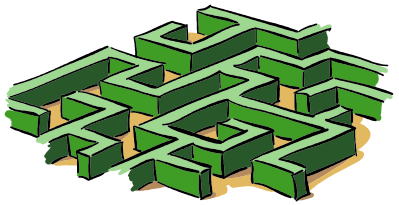
Aktualne dane do znalezienia na stronie www.bsti.org.uk lub przez Facebook (@BSTImaging) lub Twitter (@BSTImaging).
BSTI chce podziękować Prof. Nicoli Sverzellati i jego zespołowi za udostępnienie informacji i obrazów.